Aus der Chirurgischen Klinik der Tierärztlichen Fakultät
der Universität München.
Vorstand: Professor Dr. M. Westhues.

Histopathologische Untersuchungen der Sehbahn bei Erblindungen ohne äußerlich erkennbare Ursache (Amaurose).

*

Inaugural-Dissertation

zur Erlangung des akademischen Grades eines Doktors
der Veterinärmedizin an der Tierärztlichen Fakultät der
Ludwig-Maximilians-Universität München.

Vorgelegt von
Otto Stehle
Tierarzt
aus Niederwihl.

München 1939

Gedruckt in der Dissertationsdruckerei von Robert Kleinert, Quakenbrück.

Aus der Chirurgischen Klinik der Tierärztlichen Fakultät
der Universität München.
Vorstand: Professor Dr. M. Westhues.

Histopathologische Untersuchungen der Sehbahn bei Erblindungen ohne äußerlich erkennbare Ursache (Amaurose).

*

Inaugural - Dissertation

zur Erlangung des akademischen Grades eines Doktors der Veterinärmedizin an der Tierärztlichen Fakultät der Ludwig - Maximilians - Universität München.

Vorgelegt von
Otto Stehle
Tierarzt
aus Niederwihl.

München 1939

Gedruckt in der Dissertationsdruckerei von Robert Kleinert, Quakenbrück.

Gedruckt mit Genehmigung der Tierärztlichen Fakultät der Universität München.

Dekan: Professor Dr. Ernst.
Berichterstatter: Professor Dr. Westhues.
Mitberichterstatter: Professor Dr. A. O. Stoß.

Tag der mündlichen Prüfung: 13. VII. 1939.

R. UNIV. BIBLIOTHEEK LEIDEN

Meinen lieben Eltern gewidmet!

Digitized by the Internet Archive
in 2026

https://archive.org/details/IA41554006_0010

Inhaltsverzeichnis.

Der Begriff Amaurose 7

Bericht über die Literatur 9

Eigene Untersuchungen 18

Ergebnis 25

Literaturangaben 27

Mikroskopische Aufnahmen und Zeichnungen 33

Histopathologische Untersuchung der Sehbahn bei Erblindungen ohne äußerlich erkennbare Ursache (Amaurose).

Es soll an einigen Beispielen die anatomische Ursache von Erblindungen festgestellt werden, die in der Literatur unter dem Namen Amaurosis bekannt sind.

Der Begriff Amaurose.

Die alten Griechen verstanden unter Amaurose jede Erblindung ohne äußerlich sichtbare Veränderung am Auge. Diese Auffassung hat sich im großen und ganzen bis heute gehalten. Früher sah man indessen die Amaurose oder den „schwarzen Star" als eine bestimmte Krankheit an, heute versteht man darunter nur einen Symptomenkomplex verschiedener Krankheiten. Durch die genaueren Untersuchungsmethoden, insbesondere durch die Ophthalmoskopie, wurde es möglich, einen großen Teil der einzelnen Krankheiten, die früher unter den Begriff Amaurose fielen, zu diagnostizieren. In der Medizin wird deshalb nach und nach die genaue Bezeichnung der jeweiligen Krankheit den Ausdruck Amaurose verschwinden lassen. Die diesbezüglichen Ansichten der Ophthalmologen sind indessen auch heute noch verschieden.

Benedict (1) ist folgender Meinung: „Amaurosis bezeichnet im weiteren Sinne sämtliche Formen der Abnahme des Gesichts oder der wirklichen Blindheit, deren Ursache allein in dem regelwidrigen Zustand der Funktion der Netzhaut, des Sehnerven und der davon abhängigen Teile des Gehirns begründet ist. Im engeren Sinne dagegen verstehen wir unter Amaurose nur jene Krankheiten der erwähnten Nervengebilde, durch welche das Gesicht gänzlich aufgehoben wird, sodaß der Patient nicht mehr große Gegenstände wahrzunehmen imstande ist, und wobei entweder die Lichtempfindung sich gänzlich vernichtet zeigt, oder der Kranke höchstens Licht und Finsternis zu unterscheiden vermag. Die Amblyopie ist als die Anfangsform der Amaurose anzusehen, bei welcher ebenfalls bedeutende Störungen in den Gesichtsfunktionen eingetreten sind, der Kranke indessen noch einzelne Gegenstände auf allen Punkten der Retina wahrnimmt."

Philipp von Walther (2) drückt sich in witziger Form aus: „Amaurose ist der Zustand, wo der Patient nichts sieht und der Arzt auch nichts sieht."

Eulenburg (3) kommt zu folgender Definition: „Unter Amaurose versteht man im weiteren Sinne vollständigen Verlust der Sehempfindung, wo keine Erkrankung des Auges vorliegt, wo aber eine zentrale Ursache vermutet wird. Aber diese Einschränkung ist keine ganz strenge, indem der Ausdruck auch dort noch gebraucht wird, wo späterhin auch ophthalmoskopische Erscheinungen vorhanden sind, also eine anatomische Diagnose ermöglicht ist.

Die Diagnose Amaurose wird also dann gestellt, wenn das Sehvermögen vollständig erloschen ist, wenn von der Retina auch der Einfall konzentrierter Lichtstrahlen oder eines intensiven Lichtes nicht empfunden, resp. nicht weitergeleitet oder nicht zum Bewußtsein gebracht wird. Die Pupille des amaurotischen Auges reagiert nicht direkt auf Licht, ausgenommen jene Fälle, wo die Ursache hinter den Vierhügeln angenommen werden muß, die Pupillenfasern demnach leitungsfähig geblieben sind."

Neuere Autoren sind anderer Ansicht.

Fuchs (4): „Völliger Verlust der Lichtempfindung wird als Amaurose, Sehstörung geringeren Grades als Amblyopie bezeichnet. Der Ausdruck Amaurose wird heutzutage von den Augenärzten nur im funktionellen Sinne gebraucht ohne Rücksicht auf die Art der zugrundeliegenden Krankheit, also auch für äußerlich sichtbare Erblindungen. In früheren Zeiten bedeutete Amaurose jene Fälle von Erblindungen, bei denen das Auge äußerlich normal aussah (schwarzer Star). Die Internisten sind mit dem Worte Amaurose etwas freigebiger, insofern sie darunter auch höhere Grade von Amblyopie verstehen."

Derselben Ansicht ist Heine (5). „Eine vollständige Erblindung (beliebiger Ursache), bei der jede Lichtempfindung erloschen ist, wird auch Amaurose genannt."

In der Veterinärmedizin hat man aus forensischen Gründen lange an dem Ausdruck „schwarzer Star" als Krankheitsbegriff festgehalten. Heute gebraucht man ihn wie in der Humanmedizin nur in funktionellem Sinne.

Jakob (6) und Bayer (7) sind zwar der Ansicht, daß man die Diagnose Amaurose erst dann stellen wird, wenn selbst mit Hilfe des Augenspiegels keine genügende Aufklärung (z. B. Neuritis, Chorioiditis, Retinitis, Atrophia Nervi optici usw.) gewonnen wird.

Möller (8) und Fröhner—Silbersiepe (9) stellen sich aber ganz auf den Standpunkt von Heine (Axenfeld) und Fuchs.

Zusammenfassend möchte ich unter Amaurose also jede vollständige Erblindung verstehen, bei der eine Erkrankung der dioptrischen Organe des Auges nicht die Ursache ist.

In der Veterinärmedizin wird auch manchmal gleichbedeutend mit Amaurose der Ausdruck Schönblindheit angewendet. Ob dies deshalb geschieht, weil beim amaurotischen Auge äußerlich keine krankhaften Veränderungen festzustellen sind oder deshalb, weil die meist weitgeöffnete, starre Pupille das Tapetum schön leuchten läßt und so den Augen einen wunderbaren Glanz verleiht, ist von untergeordneter Bedeutung.

Literatur.

In der veterinärmedizinischen Literatur sind eine ganze Reihe Fälle von Amaurosis beobachtet und beschrieben worden. Da jedoch der Begriff Amaurose verschieden aufgefaßt wurde und viele Beobachtungen ohne genauere Untersuchung gemacht wurden, kann man ihnen nicht allzuviel Bedeutung beimessen. Zur genaueren Beurteilung eines Falles gehört mindestens eine ophthalmoskopische Untersuchung. Wenn das Tier getötet wurde, ist auch eine histologische Untersuchung erforderlich. Diese fehlt jedoch in den meisten Fällen. Trotzdem seien hier ganz kurz die wichtigsten Beobachtungen angeführt, da sie für die klinischen Begleiterscheinungen und die Aetiologie von Interesse sein können.

Als Ursachen der Amaurose wurden beschrieben:

I. Traumatische Einflüsse jeder Art, besonders Sturz und Schlag.

Hertwig (10, 11) berichtet von einem 9 Jahre alten Zugpferd, das beim Sturz auf den Kopf fiel und betäubt war. Am nächsten Tag war Amaurose eingetreten. Durch Aderlaß und ableitende Medikamente wurde das Pferd am zwölften Tage wieder sehend.

Ein 14 Jahre alter Wallach stürzte infolge plötzlicher epileptischer Anfälle. Er war daraufhin auf dem rechten Auge blind. Die Pupille reagierte gleich der des gesunden Auges. Eine Verengerung und Erweiterung fand jedoch nicht statt, wenn man das gesunde Auge verdeckte. Man nahm an, daß sich ein Blutextravasat hinter der Kreuzung des rechten Sehnerven gebildet hatte (das Pferd ging nach rechts). Das Sehvermögen trat durch Behandlung, die jedoch nicht angegeben wird, wieder ein.

Auch Koberstein (12) und Kaden (13) berichten von ähnlichen Fällen.

Bei Tsarenko (14) hatte das gestürzte Pferd eine Gehirnerschütterung. Die entstandene Amaurose konnte durch Strychnin- und Quecksilberpräparatbehandlung nicht geheilt werden.

Krüger (15) beobachtete, daß ein Pferd nach einem Sturz vollkommen erblindete mit gleichzeitiger Lähmung der Zunge. Die Er-

blindung, bei der er nur Mydriasis feststellte, war nach 3 Tagen ohne Behandlung verschwunden.

Fritze (16) hat bei seinem Fall auch den Augenhintergrund näher untersucht. Das Pferd eines Ulanenregiments war rücklings auf die Stallgasse gefallen. Beim Aufstehen konnte es sich nicht auf die Hinterhand stützen. Es wurde aufgehoben. Am Schläfenbein der rechten Seite waren blutende Hautabschürfungen. Die Kehlkopfgegend besonders links war teigig geschwollen. Das Pferd stand mit gesenktem Kopf und halbgeschlossenen Augen. Die Hinterhand mußte gestützt werden. Nadelstiche wurden etwa vom ersten Kreuzwirbel an nach rückwärts nicht empfunden. Schleimhäute normal. Ohne Unterstützung brach das Pferd zusammen. Es erfolgte starker Schweißausbruch bis in die Gegend des ersten Kreuzwirbels. Nach 3 Stunden stand es plötzlich auf und machte langsame Reitbahnbewegungen nach links. Eine Stunde später stand der Patient mit gesenktem Kopfe und blöden Augen da; zeitweise Reitbahnbewegungen im Schritt nach links. Es fiel auf, daß das Tier wiederholt an Gegenstände und an die Bande anlief. Der Unterkiefer konnte nicht bewegt werden.

Untersuchung der Augen. Der Patient stolperte über die ihm in den Weg gelegten Hindernisse. Drohen mit der Peitsche bemerkte er nicht. Das rechte Auge erschien größer als das linke. Die Pupille des rechten Auges war sehr weit und unempfindlich gegen Lichtreiz. Die lichtbrechenden Medien klar. Die Netzhaut des rechten Augen war diffus gerötet, ebenso die Papille N. optici. Papillengefäße stark mit Blut gefüllt. Der Allgemeinzustand besserte sich allmählich. 14 Tage später sah das Pferd Personen auf sich zukommen und reagierte auf Drohen in einiger Entfernung. Einen in ½ m Entfernung geschwungenen Stock bemerkte es nicht. Beide Pupillen reagierten. Beim Verbinden des linken Auges zeigte der Patient alle Symptome der Erblindung. Beide Augen wurden atropinisiert. Am nächsten Tage waren beide Pupillen stark erweitert. Hornhaut, Linse, Glaskörper und Papille des linken Auges normal, Retinagefäße stark injiziert. Augenhintergrund des rechten Auges diffus gerötet. Papille ebenfalls mit Blut durchtränkt. Nach 4 Wochen konnte das Pferd leichten Dienst machen, blieb aber rechts blind.

Payrou (17) beschreibt 3 Fälle und führt vor allem einen genauen ophtalmoskopischen Befund an. Im ersten Fall stürzte das Pferd heftig auf den Nacken. Nach 5 Tagen wurde eine Sehstörung festgestellt. 3 Monate später zeigte sich die Pupille des rechten Auges zur Hälfte erweitert und weniger reaktionsfähig auf Lichteindrücke. Die Papillen waren weiß und blutleer. Volständige Atrophie des N. opticus und Verlust der Sehkraft. Die durchsichtigen Medien waren klar. Am linken Auge reagierte die Pupille. Anzeichen von beginnender Papillenatrophie. Einen Monat später war dieselbe vollständig. Aus den Gehirnsymptomen, der Unbeweglichkeit der Iris und dem Verlust der Sehfähigkeit beider Augen folgerte Payrou, daß der Sitz der Verletzung hinter dem

Chiasma liege, trotzdem es möglich sei, Hemianopsie festzustellen. Die Verletzung hat eine Neuritis descendens hervorgerufen, die rechts schnell und akut und links sich langsam gebildet hat. Beim zweiten Fall war ein Zugpferd mit einem Auto zusammengestoßen. Es rannte gegen einen Baum, stürzte und blieb 7—8 Minuten am Boden liegen. Dann setzte es seinen Weg ruhig fort. Nach 20 Tagen zeigte das rechte Auge eine weiße Papille mit regelmäßigen Umrissen, ohne Gefäße. Vollständige Atrophie. Der Verfasser vermutet den Sitz der Verletzung zwischen Chiasma und Eintrittsstelle des Opticus in den Bulbus, weil Gehirnsymptome fehlten und die Atrophie nur einseitig war. Beim dritten Fall war schon 4 Tage nach dem Sturz des Pferdes auf das Pflaster vollständige Atrophie beider Papillen eingetreten.

Appenroth (18) berichtet von beiderseitiger Amaurose bei einem Kalb, dem auf der Weide von einer Kuh vor die Stirn gestoßen wurde.

Gutbrod (19) sah Erblindung im Anschluß an einen Hornbruch (Knochenwucherung, Callusbildung beim Heilprozeß).

Aus den beschriebenen Fällen können wir entnehmen, daß nach Sturz und Schlag Amaurose eintreten kann, und zwar plötzlich oder erst nach einem gewissen Zeitraum. (In dem Fall von Payrou bis 4 Monate.) Mydriasis war immer vorhanden. Behandlung war teilweise von Erfolg. Anatomische Ursache der Erblindung nur vermutet. (Neuritis, bzw. Atrophie des N. opticus.)

II. Amaurose nach Blutverlust. In der Humanmedizin wurden Sehstörungen nach Blutverlust sehr häufig beobachtet. So wurden vom Jahre 1641—1913 219 Fälle beschrieben (Fries [20], Singer [21], Seese [22]). Die Erblindung trat in manchen Fällen sofort nach der Blutung, in anderen erst längere Zeit danach auf.

Nach Goldfeder (23), der auch neuerdings beschriebene Fälle erwähnt (Fuchs [24], Puiggari [25], Satanowski [26], Terrien [27]), haben wir als ophthalmoskopischen Befund fast immer das Bild der Neuritis, Neuroretinitis mit Haemorrhagien und Degenerationszuständen, das in einfache Opticusatrophie mit engen Gefäßen übergeht.

In der Veterinärmedizin wurden Sehstörungen dieser Art ebenfalls beobachtet (Heß [28], Friebel [29]).

Möbius (30) schreibt von Amaurose im Anschluß an eine Fesselverletzung durch eine Sense.

Hirschberg (31), Monon (32) und Postma (33) von einer solchen im Anschluß an eine Kastration, bei welcher sich eine Blutung aus dem Samenstrang entwickelt hatte. In den beiden ersten Fällen trat die Erblindung sofort nach dem Blutverlust ein, in letzterem nach 6 Tagen. Es sei jedoch bemerkt, daß Townsend (34) nach einer Kastration, bei der keine Nachblutung eingetreten war, ebenfalls Amaurose feststellte.

Bei Hengst (35) brach eine 20jährige Stute unter krankhaften Erscheinungen zusammen. Die Untersuchung ergab kleinen schwachen Puls, Blässe der Schleimhäute. Er vermutete eine innere Blutung. Das Tier sah bei weit geöffneten Pupillen nichts. Auf Behandlung besserte sich der Zustand. Nach 3 Tagen wurde das Tier wieder eingespannt, brach aber zusammen und verendete. Bei der Sektion wurde Riß in der Leberserosa und kindskopfgroßes Blutkoagulum festgestellt.

Walther (36) beobachtete bei einem Pferd, das im Anschluß an einen Sturz sehr stark aus der Lunge blutete (ca. 6 Liter Blutverlust) ebenfalls vollständige Blindheit. Bei der täglichen Untersuchung der Augen trat zusehends eine Verfärbung der Papille ins Grauweiße ein. Die Papille wurde kleiner, die Gefäße dünner und verschwanden an einzelnen Stellen.

Quadrelli (37) sah Amaurose nach Aderlaß eines Pfuschers. Hier trat Heilung ein.

III. Amaurose nach Gehirnkrankheiten. Nach Meningitis cerebrospinalis beobachteten Dettling (38), Ubelen (39), Pröger (40), Bräuer (41) und Beyer (42) Amaurose. Bräuer erzielte nach ca. 3 Wochen Heilung.

Wilden (43) beschreibt einen Fall von einseitiger Amaurosis im Anschluß an ein Gehirnleiden. Die Pupille reagierte normal. Augenspiegelbefund zeigte keine Veränderungen. Er führt die Erblindung auf Lähmung des Sehzentrums, die sich aus einem Gehirnleiden entwickelt hatte, zurück.

Hentrich (44) behandelte einen ähnlichen Fall ohne Erfolg. Er neigt zu der Ansicht, „daß krankhafte Veränderungen an den Gehirnhäuten vorgelegen haben, die die Schwindelanfälle und Krämpfe vor Einsetzen der Neuritis auslösten, und daß die meningitischen Prozesse vom Gehirn auf den Nervus opticus zwischen Chiasma und Eintritt in den Bulbus fortgeleitet wurden". (Neuritis descendens.)

Hubrich (45) stellte einen Fall von Amaurose fest, die durch Thrombose der Gehirnarterien entstanden sein soll.

Wolff (46) beobachtete Amaurose bei Hypophysensarkom (siehe unten), und Möller (47) nach Meningitis chronica (beim Menschen häufiger, nach Graefe und Saemisch, Handbuch der ges. Augenheilk., Bd. 11/2A S. 844).

IV. Amaurose nach Staupe.

Als Folgeerscheinung von Staupe tritt Amaurose nicht selten auf. In den von Hertwig (48), Schilffarth (49), Fröhner (50), Frick (51) und Leibinger (52) beschriebenen Fällen war meist Mydriasis vorhanden. Die Pupille war teilweise grauweiß verfärbt und ohne Gefäße, teilweise normal. Mit Strychnindosen trat in allen Fällen

Heilung oder zumindest Besserung ein. Es werden Entzündungen des N. opticus und abgelaufene Entzündungsprozesse im Gehirn als Ursache angegeben.

V. Verschiedene Krankheiten als Ursache von Amaurosis.

1. Vergiftungen.

Beim Tiere sind Augenstörungen nach Vergiftungen nicht so häufig beobachtet wie beim Menschen (siehe Graefe und Saemisch, Handbuch der gesamten Augenheilkunde, 11, 2A, S. 1—180). Es seien hier nur die wichtigsten erwähnt.

a) Bleivergiftung.

Hertwig (48): Eine Bernhardinerhündin warf 3 Welpen, erdrückte sie aber nach 5 Tagen. Um die Schwellung des Gesäuges zu bessern, wurde die Bauchseite der Hündin mit Bleiwasser gewaschen. Nach 24 Stunden trat beiderseitige Amaurose auf, die jedoch nach Behandlung mit Purgantien wieder verschwand.

Appenroth (53) hatte Gelegenheit, beim Rind schwarzen Star als Folge von Vergiftung mit bleihaltigem Hüttenrauch zu beobachten. Die Erblindung wurde in den meisten Fällen nach den ersten toxischen Erscheinungen bemerkt und war in der Regel unheilbar. Nur bei einem Rind hatte eine 14tägige Behandlung mit Strychnin Erfolg.

Damman (54): Ein Bestand Rinder wurde mit Rüben von einem überschwemmt gewesenen Grundstück gefüttert, die nachweislich in dem daranhaftenden Schlick und Lehm Bleiverbindungen enthielten. Es stellten sich starke Vergiftungserscheinungen ein, die sogar mehrere Todesfälle verursachten. Bei einer Kuh wurde Amaurose beobachtet.

Aehnliche Beobachtungen machte Bigoteau (55).

b) Becker (56) beschreibt Amaurose bei Chininvergiftung von Hunden.

c) Schindelka (57) sah Sehstörungen infolge Netzhautblutungen nach Ptomainvergiftung.

d) Mégnin (58) bei Vergiftung durch schimmeliges Brot.

e) Pitz (59): Ein Pferd hatte Grünfutter (Wicken und Klee) erhalten, das dicht mit Blattläusen besetzt war. Es traten schwere Vergiftungserscheinungen auf mit anschließender Amaurose.

f) Keméný (60) sah Amaurose bei der durch die Columbacsertliegen verursachten Erkrankung des Pferdes und führte sie zurück auf die Wirkung eines spezifischen Nervengiftes.

g) Sundaram (61) berichtet von Amaurose bei einem Bullen, hervorgerufen durch Pflanzengifte.

h) Bei Mensch und Tier gibt es die sogenannte Tabak—Alkohol-amblyopie, die ebenfalls in diesem Rahmen gehört (de Schweinitz [62], Barret [63]).

i) Nach Jakob (6) treten entzündliche und degenerative Veränderungen des Sehnerven auch nach folgenden Vergiftungen ein: Quecksilber, Salicylsäure, Jodoform, Filicin, Secale cornutum, Leuchtgas, Kohlenoxyd.

2. Nephritis.

Seibel (64) beschäftigt sich mit Sehstörungen als Folgeerscheinungen von chronischer Nephritis, die in der Humanmedizin seit langem bekannt sind (Retinitis albuminurica). Der Verfasser fand bei zehn untersuchten Fällen diese Erkrankung nur einmal und zwar bei einer ausgesprochenen Schrumpfniere.

3. Tuberkulose.

Fumagalli (65): Bei einem 7jährigen Rind bemerkte der Besitzer am rechten Auge eine fortschreitende Sehstörung ohne erklärliche Ursache. Die Auskultation und Milchuntersuchung ergab eine tuberkulöse Erkrankung. Pupille enorm erweitert, ohne Reaktion, teilweise Netzhautablösung. Schlachtbefund: Diffuse Tuberkulose in Lunge und Leber. Der rechte Sehnerv war 2 cm vor seinem Eintritt in den Bulbus von einem etwa ½ cm breiten Ring umgeben. Zentralwärts von dem Tb.-Ring war der Nerv normal, peripher bis zum Bulbuseintritt atrophiert. Am Ring befanden sich teilweise verkalkte Tb.-Knötchen. Tb.-Bakterien wurden nachgewiesen.

4. Nach einem akuten Glaukom sah Martin (66) Amaurose.

5. Harvey (67): Während der 1. Rosse erblindete ein Pferd vollkommen. Die Pupille war stark erweitert und unbeweglich. Das Tier war sehr aufgeregt und schlug bei der leisesten Berührung aus. Nach drei Tagen hörte das Rossigsein wieder auf und das Sehvermögen trat wieder ein.

6. Dirschlmeier (68) beschreibt einen Hund, der nach einer Blitzlichtaufnahme blind geworden war. Als Ursache vermutete er Schädigung der Stäbchen- und Zäpfchenschicht.

7. Amaurose wurde ferner beobachtet nach Katarrhalfieber (Weinmann [69]), Mumps (Gscheidel [70]), Brustseuche (Fröhner [71]), Typhus (Schindelka [72]), Hämoglobinaemie (Berndörfer [73], Pekar [74]) und mehreren anderen Krankheiten (Strahlkrebs, Kalbefieber, Magen-Darmkatarrh usw.)

VI.

In einer Anzahl von Fällen war die Ursache zweifelhaft, oder sie konnte nicht ermittelt werden (Pieczynski[75], Dinter [76], Siedamgrotzky [77], Quadrelli [37], Wiedemann [78],

Kovarzik [79], Zago [80], Wendt [81], Jakob [82], Hess [83], Hezel [84], Noack [85], Andersen [86]).

VII.

Man will auch beobachtet haben, daß Amaurosa vererbt wurde (Friebel [87], Nettleship and Hudson [88], Bedel [89], Westrum [90]).

VIII.

Von angeborener Amaurose berichten Krüger (91), Datta and Mellor (92), Albrecht (93), de Schweinitz und Perce de Long (94), Koch (95) und Baker (96).

Wichtig ist nun, die anatomische Ursache all dieser Seostörungen zu kennen. Ueber die Histopathologie der Sehbahn liegen allerdings in der veterinärmedizinischen Literatur nur wenige Ergebnisse vor.

Heine (5) gibt als Ursache für plötzlich entstandene doppelseitige Erblindungen an: Doppelseitige Hemianopsie, doppelseitiger peripherer Gefäßverschluß und Glaukom. Bei allmählich entstandener doppelseitiger Erblindung liege meist vor Tabes, Lues basilaris, Atrophia N. optici, Glaucoma simplex und chron. Retinalleiden.

Fuchs (4) bemerkt hierzu: „In einigen Fällen von Sehstörungen ohne Befund sind die Veränderungen so fein, daß sie mit unseren heutigen Untersuchungsmitteln nicht zu entdecken sind. In anderen Fällen liegt die Ursache der Sehstörungen überhaupt nicht im Auge, sondern dahinter, in den optischen Bahnen bis zur Hirnrinde. Wieder in anderen Fällen bestehen überhaupt keine anatomische Läsionen, sondern es handelt sich bloß um sogenannte funktionelle Erkrankungen, d. h. um veränderte Innervations-, Zirkulations- und Ernährungsverhältnisse, welche die Störung der Funktion zur Folge haben."

Einige mikroskopische Befunde aus dem Schrifttum der Veterinärmedizin seien hier angeführt. Wolff (46) berichtet von einem schon erwähnten Fall von Hypophysensarkom beim Pferd.

Mikroskopischer Befund: „Die Nervi optici wurden in Serien von Längs- und Querschnitten zerlegt und teils mit Haematoxylin, teils nach Weigert gefärbt. An Schnitten des linken Opticus, soweit er mit dem Tumor verwachsen war, nahm die Zellwucherung des letzteren den größten Teil ein.

An den freigebliebenen, heller erscheinenden Stellen sind überhaupt keine Nervenfaserquerschnitte zu erkennen, sondern nur ein dichtes Netz von Bindegewebsbalken. An einigen Stellen, die der Austrittsstelle des Opticus aus dem Tumor entsprechen, war die Zellwucherung auf die laterale Fläche des Nerven beschränkt. Durch eine dicke Bindegewebsschicht war die Nervenscheide deutlich vom Tumor zu erkennen. Eingeschlossen von ihr, mehr medial gelagert, gewahrt man einen zusammengedrängten Haufen von Nervenfaserquerschnitten, in deren Bündel Kerne nicht mehr zu erkennen sind. An anderen

Schnitten sind die kernlosen Nervenfaserbündel mehr zentralwärts gelegen. Die Nervenscheide ist nur noch partiell erhalten und erscheint gefasert. Die geschilderte Atrophie erstreckt sich bis an die Papille. Die Papille selbst, etwas höher als normal, besteht aus kernreichem Bindegewebe. Die spärlich vorhandenen Blutgefäße sind gänzlich obliteriert und in ihren Wandungen verdickt.

An dem rechten Opticus, der, wie schon erwähnt, nur zum Teil von dem Tumor umwachsen war, zeigte sich die Atrophie mehr an der medialen Seite. Nach der Nervenachse zu nahm die Atrophie allmählich ab, und an der lateralen Seite war sie nicht mehr vorhanden. An den atrophierten Stellen sind Nervenquerschnitte nicht mehr zu erkennen, sondern nur ein Netz von retikulärem Bindegewebe. Auch hier erstreckt sich der atrophische Prozeß bis an die Papille, die frei von entzündlichen Erscheinungen, aber aufgelockert und gequollen ist. An Längsschnitten ist zu erkennen, daß der Scheidenraum des rechten Sehnerven die Breite des Nerven bei weitem übertrifft und letzterem nirgends anliegt. Der Scheidenraum ist ausgefüllt von zartem, von großen Lücken durchsetztem Bindegewebe. Zum Teil sind diese Lücken noch mit gerinnungsfähigem Transsudat, zum Teil mit scholligen, kleinkrümeligen Massen gefüllt. Die Arachnoidea ist mit der Dura verwachsen; um die Gefäße der letzteren bestehen starke Leukocytenansammlungen.

In der Lamina cribrosa sind die dicken Fasern dicht aneinandergedrängt, zwischen ihnen zeigen sich vereinzelte, mit Flüssigkeit ausgestattete Lücken, in denen nirgends Leukocyten zu entdecken sind.

Die ganze Lamina ist schwach vorgewölbt.

An Längsschnitten des linken Opticus gewahrt man dicht hinter dem Bulbus ebenfalls starke Erweiterung des Scheidenraumes. An manchen Stellen jedoch liegt die Scheide dem Opticus dicht an. Das Bindegewebe im Intervaginalraum ist spärlich und ohne abnormen Inhalt, Kernwucherungen nicht vorhanden. Auch Exsudat fehlt, nur das Bindegewebe der Septen des Opticus ist etwas mit Flüssigkeit durchtränkt.

Die Atrophie des Sehnerven ist im vorliegenden Falle auf neuritische Degeneration zurückzuführen. Dafür spricht, daß das von Leukocyten durchsetzte Bindegewebe sich verbreitert und verdickt hatte und gleichzeitig die Nervenfasern geschwunden waren, wodurch die Optici selbst an Volumen abnahmen."

A b d e r h a l d e n (97) stellte bei der mikroskopischen Untersuchung der Retina zweier blindgeborener Katzen fest, daß die Stäbchen- und Zäpfchenschicht fehlte.

B a y e r (7) untersuchte das Auge einer 10jährigen Stute, die nach Kolikerscheinungen blind geworden war. Mikroskopisches Bild einer Neuroretinitis. „Der Sehnervenkopf ist stark geschwollen, ragt in den Glaskörperraum vor. Die Nervenfasern sind durch die in die Septen eingelagerten Exsudatmassen auseinandergedrängt. Stellenweise sieht

man durch Oedem bedingte Hohlräume, stellenweise förmlich kleine Abszesse, indem das Exsudat abgegrenzte, kugelige Hervorragungen in den Glaskörperraum hinein bildet."

Nettleship and Hudson (86) hatten folgenden Befund (nach Zietschmann, Jahrber. Vet. Med. 1914, Seite 90): „In der Papille und den benachbarten Retinaabschnitten eine oedematöse, vakuolisierte Geschwulstmasse, die central die Nervensubstanz absolut zerstört hatte; Retina oedematös, ihre Nervenelemente degeneriert, Neuroglia gewuchert, Venennetze erweitert, leichte leukocytäre Infiltration; in den Ganglienzellenschichten sieht man kaum noch Nervenzellen: Das Oedem ist besonders in der inneren, teilweise aber auch in der äußeren plexiformen Schicht etabliert, wohingegen die äußeren Körner und Stäbchen und Zäpfchen intakt erscheinen. Die beiden Sehnerven sind arg degeneriert, und zwar bis zum Chiasma. An Weigert-Präparaten zeigt sich das intrafasziculäre Gewebe gewuchert. Die zentralen Teile sollen normal gewesen sein."

Nach Jakob (6) tritt Amaurose auch auf im Anschluß an Netzhautveränderungen (Retinitis, Degeneratio retinae und Netzhautatrophie). Retinitis wird meistens im Anschluß an Erkrankungen der Uvea festgestellt (Chorioretinitis). Selbständige Retinitis ist selten. Häufiger als entzündliche sind degenerative Prozesse. „Infolge fettiger Degeneration durch Immigration von Fettkörnchenzellen in das Retinagewebe und infolge fettiger Entartung des Stützgewebes bilden sich die für eine Retinitis bzw. Degeneration der Retina als charakteristisch anzusehenden weißen bzw. gelblichen Flecke von verschiedener Form und Ausdehnung, die allerdings auch durch Exsudationsprodukte bedingt werden können." Retinitische Prozesse können je nach ihrer Ausbreitung und Lokalisation Amaurose zur Folge haben.

Die Ursache von Sehstörungen ohne äußerlich erkennbare Veränderungen sind kurz zusammengefaßt:

1. Entzündliche Prozesse, die in jedem einzelnen Teil der Sehbahn vorkommen können.
2. Degenerative Prozesse, meist im Anschluß an die Entzündungen (Neuritische Atrophie — Einfache Atrophie).

Eigene Untersuchungen.

Das von mir untersuchte Material ist in der Chirurgischen Tierklinik der Universität München in den Jahren 1930—1938 gesammelt und in Formalin bzw. in Alkohol eingelegt worden. Bei sämtlichen vollständig gesunden Tieren war der Augenspiegelbefund trotz mehrfacher genauer Untersuchung negativ.

Untersucht wurden gewöhnlich Netzhaut, Papille, Sehnerv, Chiasma, Corpus geniculatum laterale und Sehzentrum (Corticale Sehsphäre im Hinterhauptlappen des Gehirns). Die einzelnen Teile wurden in Paraffin und Celloidin (Cedukol — Bayer) eingebettet. Die Schnittdicke richtete sich nach der Einbettung. Färbungen: Haematoxylin-Eosin, van Gieson und Nißl. Besonderer Wert wurde auf die Untersuchung der Ganglienzellen gelegt.

Fall 1.

Schwarze Katze, 4 Jahre alt. Nach Angabe des Besitzers etwa 3 Wochen blind.

Allgemeinuntersuchung: Katze vollkommen gesund.

Augenuntersuchung: Maximale Pupillenöffnung. Augenhintergrund, Papille ohne path. Befund.

Behandlung: Die Katze wurde ca. 4 Wochen mit Strychnininjektionen und Jodkaligaben behandelt. Kein Erfolg. Tötung durch Chloroforminhalation. Augen, Sehnerven und Gehirn in 4%iges Formalin eingelegt. Paraffineinbettung. Schnittstärke 5—10 μ. Färbungen: Haematoxylin-Eosin, van Gieson. Angefertigt wurden 213 Präparate durch sämtliche Teile der Sehbahn von der Netzhaut bis zur Hirnrinde.

Sehzentrum: Schnitte durch die corticale Sehsphäre. Rechts: keinerlei path. Veränderungen. Links: Bei sämtlichen Gefäßen starke perivasculäre Infiltrationen kleinzelliger Elemente, bei denen Lymphocyten vorherrschen. In der Gehirnsubstanz teilweise nicht scharf abgegrenzte kleine Herde von Gliawucherungen. Die Meningen sind frei von Veränderungen. Der Befund entspricht dem Bild einer Encephalitis non purulenta (lymphocytaria). Abb. 3.

Corpus geniculatum laterale: Rechts: Kein pathologischer Befund. Links: Perivasculäre Infiltrationen nur in den Randgefäßen.

Chiasma opticum: Einzelne Faserzüge frei von Veränderungen, andere stark infiltriert mit lymphocytären Elementen. Keine Leukocyten vorhanden. Stellenweise Wucherungen von Bindegewebe (gut sichtbar bei van Gieson-Färbung) und Pigmentablagerungen, stellenweise vollkommene Degeneration der Nervenfasern mit Auflösung ihrer Kerne und Uebergang in eine homo-

gene Masse (Nekrose). Erkrankt ist hauptsächlich der Faserzug, der vom linken Traktus opticus zum rechten Nervus opticus führt (Abb. 4).

Nervus opticus:

In der Nähe des Chiasma opt.: Rechts mäßige Infiltrationen der Nervenscheiden, besonders der Pia mater. Auf dem Querschnitt sieht man wie die Veränderung keilförmig gegen das Zentrum des Nerven eindringt. Bindegewebswucherung zwischen den Septen (Abb. 5). Links geringgradige Infiltration der Pia.

In der Nähe der Papille sind die entzündlichen Veränderungen des N. opt. auf der rechten Seite stärker, während sie auf der linken vollkommen fehlen. Der Verlauf der Entzündung geht im allgemeinen dem Verlauf der Blutgefäße nach. Da die Zentralgefäße bei der Katze ca. 1 mm vor der Papille in den Sehnerven eindringen (Stockmayer [98]), sind die entzündlichen Veränderungen hier mehr zentral im Nerven. Das Nervengewebe ist vollkommen zerstört. Starke Proliferationen von Bindegewebe (van Gieson), Abb. 6.

Die Netzhaut ist links vollkommen normal. Rechts ist sie in der Nähe der Papille stark verändert. Die einzelnen Schichten sind nicht zu unterscheiden. Die Pigmentepithelschicht der Retina geht ohne Grenze über in Pigmentierungen der Chorioidea. In der ganzen Chorioidea und Retina sind herdförmige Ansammlungen von Lymphocyten. Die zwei Körnerschichten sind nicht vorhanden, ebenso fehlt die Ganglienzellenschicht. In der Nähe der Iris ist die Netzhaut normal.

Zusammenfassung. Bei der Katze Fall 1 besteht eine Entzündung in allen Teilen der Sehbahn. Es ist nicht festzustellen, ob sich dieselbe vom Gehirn zum Auge (deszendierend) oder umgekehrt (aszendierend) entwickelt hat. Ueber die Aetiologie dieser Veränderungen kann nichts ausgesagt werden.

Fall 2.

Grauer Kater, 2 Jahre alt.

Vorbericht: Kurze Zeit nach Sturz aus dem Fenster Auftreten von Sehstörungen.

Allgemeinuntersuchung: Kater gesund.

Augenuntersuchung: Mydriasis, kein Pupillarreflex. Augenhintergrund und Papille ohne Veränderungen.

Tötung durch Chloroforminhalation. Gehirn in Alkohol (96 %) fixiert. Chiasma, Sehnerv und Papille in Formalin eingelegt. Einbettung in Paraffin. Färbung: Haematoxylin-Eosin, van Gieson. Schnittdicke 5—10 μ. Anzahl der Präparate 77.

Sehzentrum und Corpus geniculatum laterale beiderseits, Chiasma und Nervi optici ohne path. Befund.

Papille.

Rechtes Auge: Pathologische Veränderungen sind am Sehnerven nur im vordersten Teil, also kurz vor dem Durchbruch durch die Lamina cribrosa festzustellen. Weiter gehirnwärts sieht man entzündliche Zellinfiltrate, die aber außerhalb der Nervenscheiden liegen. Die Entzündungserscheinungen scheinen also den Gefäßen entlang gegangen zu sein und erst beim Eintritt derselben in den Nerven, auch diesen ergriffen zu haben. Die Retina und Chorioidea sind sehr stark verändert. Erstere ist teilweise vollkommen mit

kleinzelligen Elementen infiltriert, die besonders perivasculär liegen, teilweise ist die äußere Körnerschicht noch erkennbar. Auch Ganglienzellen liegen unregelmäßig zerstreut in derselben. Stäbchen und Zäpfchen fehlen. Die Chorioidea ist durch kleinzellige Infiltration stark auseinandergedrängt und etwa viermal so dick als normal. Dementsprechend sind auch die Pigmentablagerungen teilweise ohne Zusammenhang. Einzelne Teile der Chorioidea (z. B. Tapetum usw.) sind nicht zu unterscheiden. Auch in der Sklera und außerhalb derselben liegen entzündliche Elemente, die von perivasculären Infiltraten im orbitalen Fettgewebe herstammen.

Linkes Auge. Der Sehnerv ist ähnlich erkrankt wie auf dem rechten Auge. Kleinzellige Infiltrate außerhalb der Dura, die beim Gefäßeintritt in den Nerven (kurz vor der Lamina cribrosa) diesen erfassen, wenn auch nicht in starkem Maße. Die äußere Körnerschicht der Retina ist vorhanden. Die innere Körnerschicht und die übrigen Schichten sind nicht voreinander zu trennen. Ganglienzellen der Ganglienzellenschicht sind vereinzelt vorhanden, ebenso Stäbchen und Zäpfchen. Im Gegensatz zum rechten Auge ist das Tapetum der Chorioidea sehr deutlich und ohne Veränderungen. Im übrigen ist aber die Chorioidea wie auf dem rechten Auge durch zellige Wucherungen stark verdickt und an manchen Stellen sehr stark pigmentiert. Sclera normal (Abb. 7).

Zusammenfassung. Bei der Katze Fall 2 liegen krankhafte Veränderungen der Netzhaut und Chorioidea vor. Es besteht eine Chorioretinitis.

Fall 3.

Schäferhund-Bastard, männlich, 7 Jahre alt.

Vorbericht: Seit ca. 6 Wochen blind auf beiden Augen.

Allgemeinuntersuchung: Kein pathologischer Befund.

Augenuntersuchung: Maximale Pupillenöffnung. Pupillenstarre. Keine Veränderung am Augenhintergrund.

Getötet durch Chloroforminhalation.

Gehirn und Chiasma in Alkohol fixiert. Einbettung in Celloidin.

Sehnerven und Augen fixiert in Formalin. Einbettung in Paraffin.

Färbungen: Haematoxylin-Eosin, van Gieson, Nißl. Schnittdicke 5 bis 10 bis 15 μ. Anzahl der Präparate: 61.

Sehsphäre beiderseits:

Die Pia ist stark infiltriert mit Lymphocyten. Die Gefäße sind stark mit Blut gefüllt. Die Molekularschicht ist im allgemeinen frei von entzündlichen Erscheinungen. An manchen Stellen treten jedoch einzelne Gefäße mit perivasculären Zellen in dieselbe hinein, manchmal sogar in die Schicht der kleinen und großen Pyramidenzellen. Ueberall wo Gefäße verlaufen sind starke Ansammlungen von kleinzelligen Elementen. Veränderungen in den Ganglienzellen und evtl. Gliawucherungen sind nicht festzustellen.

Corpus geniculatum laterale beiderseits: Stellenweise kleinere Gefäße mit perivasculären Infiltrationen (geringgradig).

Chiasma ohne Veränderungen.

Nervi optici auf Quer- und Längsschnitten in der Nähe des Chiasmas und weiter peripher ohne Veränderungen.

Linke Papille: Das den Nervus opticus umgebende Fettgewebe mit Gefäßen ist stellenweise mit Lymphocyten durchsetzt. Der Nerv selbst ist jedoch

vollkommen frei von Infiltraten, auch in seinem vordersten Teil. Stark verändert ist die Netzhaut, die noch nicht einmal halb so dick als normal ist. Eine Schichtung ihres Aufbaues ist nicht mehr festzustellen. Sie besteht nur aus einem schmalen Streifen zelliger Elemente, ähnlich der inneren Körnerschicht. Dazwischen liegen aber auch Ganglienzellen und Pigment. Die Chorioidea ist etwas verdickt und stark pigmentiert. Ein Tapetum ist nicht zu unterscheiden. Sclera normal (Abb. 8).

Rechte Papille: Dieselben Veränderungen wie links. Da sich auf diesem Schnitt die Netzhaut links und rechts der Papille etwa 1½ cm verfolgen läßt, sieht man hier, daß im Abstand von etwa 1 cm die Netzhaut normale Struktur annimmt.

Zusammenfassung. Bei dem Hund Fall 3 besteht eine Meningitis. Außerdem ist vorhanden eine Atrophie der Retina. Es ist anzunehmen, daß die Netzhautveränderung die Ursache der Erblindung ist. Indessen ist auch schon nach chronischer Meningitis vollständige Blindheit beobachtet worden (Graefe und Saemisch, Handbuch der gesamten Augenheilkunde, S. 844, Bd. 11, 2 A).

Fall 4.

Französischer Bulli, männlich, 2½ Jahre alt.

Vorbericht: Seit 8 Tagen plötzlich erblindet. Eine Schwäche der Nachhand ist nach 2—3 Tagen verschwunden.

Allgemeinuntersuchung: Tier gesund.

Augenuntersuchung: Beiderseits geringgradiger Exophthalmus. Große, tiefe vordere Augenkammer. Pupillen weit geöffnet und starr. Pupillenrand leicht angefranst. Augenhintergrund ohne path. Befund.

Behandlung: Omnadin, Ol. Ricini, Pferdeserum.

Tötung nach 10 Tagen auf Wunsch des Besitzers. (Morphin. hydrochlor. 10,0 sk. und Chloroform 10,0 intracardial).

Fixierung von Gehirn in Alkohol, Celloidineinbettung.

Fixierung von Chiasma, N. optici und Bulbi in Formalin, Paraffineinbettung.

Färbung: Haematoxylin-Eosin, van Gieson.

Schnittdicke 5—10 μ.

Anzahl der Schnitte: 69.

Sehzentrum, Corpus geniculatum laterale beiderseits frei von Veränderungen, ebenso Chiasma.

Nervus opticus links:

Auf den Längsschnitten ist das Nervengewebe überall durchsetzt mit ziemlich großen Herden dunklerer Färbung. Dieselben bestehen aus einer Ansammlung von Lymphocyten, deren dunkel gefärbter Kern überall deutlich hervortritt. Es handelt sich auch hier wieder um perivasculäre Infiltrationen, die das Nervengewebe auseinanderdrängen (Abb. 9). Die Nervenscheiden sind frei von Veränderungen. Auf den Querschnitten sieht man dasselbe Bild.

Nervus opticus rechts:

Starke Zurückdrängung des Nervengewebes durch Bindegewebsfasern. Die kleinzelligen Elemente treten hier etwas mehr zurück und sind gleichmäßig zwischen den Fasern verteilt. An manchen Stellen ist die Nervensub-

stanz ganz geschwunden und nur noch Bindegewebe zu sehen. Auch hier sind die Nervenscheiden und das Gewebe außerhalb des Nerven frei von Infiltrationen.

Papille links:

Im Sehnerventeil sind dieselben Veränderungen vorhanden, wie sie schon beim N. opticus beschrieben sind, jedoch auch hier geringgradig im Gewebe außerhalb des Nerven. Die Nervenscheiden sind auseinandergedrängt und der Intervaginalraum mit serösem Exsudat angefüllt. Kurz vor dem Sehnerveneintritt sind die Veränderungen geringer als im gehirnwärts gelegenen Teil. Die Netzhaut ist normal, ebenso die Chorioidea und Sclera.

Papille rechts:

Der Sehnerventeil ist ohne Veränderung, ebenso die Netzhaut.

Zusammenfassung: Bei dem Hund Fall 4 besteht eine Neuritis Nervi optici, die rechts schon in neuritische Atrophie übergegangen ist.

Fall 5.

Wachtelhund-Bastard, männlich, 2 Jahre alt.

Vorbericht: Patient seit einigen Wochen blind.

Allgemeinuntersuchung: Ohne pathologischen Befund.

Augenuntersuchung: Keine Pupillenreaktion, Mydriasis. Augenhintergrund nicht vom normalen abweichend.

Patient wurde nach 14tägiger Behandlung mit Sol. Kalii jodat. und Pferdeserum auf Wunsch des Besitzers elektrisch getötet.

Gehirn, Chiasma, Sehnerven und Bulbi fixiert in Formalin. Einbettung in Paraffin und Celloidin.

Färbung: Haematoxylin-Eosin, van Gieson.

Schnittdicke: 5—10—20 μ.

Anzahl der Schnitte: 53.

Gehirn, Chiasma und Nervi optici ohne path. Befund. Veränderungen sind hier nur in der Netzhaut festzustellen.

Linkes Auge: Der Sehnerveneintritt in den Bulbus ist ohne Veränderung. Die Netzhaut hat in der Nähe der Papille etwa normale Dicke. Die Ganglienzellenschicht besitzt Pigmentablagerungen und läßt sich etwa $1^1/_2$—2 mm von der Papille an gerechnet verfolgen. Dann verschmilzt sie vollkommen mit der Körnerschicht. Innere und äußere Körnerschicht sind nicht zu unterscheiden. Weiter entfernt von der Papille ist nur noch eine sehr dünne Zellschicht vorhanden, in der ganz vereinzelt Ganglien- und Pigmentzellen zu treffen sind. Dicke etwa $^1/_3$ der normalen Retina. Die Stäbchen und Zäpfchenschicht ist nur teilweise und rudimentär vorhanden. Die Chorioidea ist äußerst stark pigmentiert (Abb. 10).

Rechtes Auge: Auf der einen Seite ist die Netzhaut stark in Falten gelegt. Sie ist fast von demselben Bau wie auf dem linken Auge. An einigen Stellen sind jedoch Ansammlungen von Lymphocyten und auch Cysten vorhanden. Ganglienzellen sind nur vereinzelt, dafür aber mehr Pigmentablagerungen vorhanden. Weiter entfernt von der Papille nimmt die Netzhaut normale Formen an.

Zusammenfassung: Bei dem Hund Fall 5 bestehen Veränderungen in der Netzhaut, die ebenfalls als Atrophie zu bezeichnen sind.

Fall 6.

Deutscher Schäferhund, männlich, 3/4 Jahr alt.

Vorbericht: Angabe des Besitzers, der Hund sei durch Staupe blind geworden.

Allgemeinuntersuchung: Das Tier ist vollkommen gesund. Keine Anzeichen der überstandenen Staupe vorhanden.

Augenuntersuchung: Pupille maximal geöffnet, starr.

Augenhintergrund ohne path. Befund.

Tötung elektrisch.

Gehirn in Alkohol, Chiasma, Optici und Bulbi in Formalin fixiert.

Einbettung: Celloidin und Paraffin.

Schnittdicke schwankend zwischen 10 und 20 μ.

Färbung Haematoxylin-Eosin, van Gieson, Nißl.

Anzahl der Schnitte: 150.

Sehzentrum beiderseits:

Sämtliche Blutgefäße sind stark gefüllt, sowohl in den Meningen als auch in der Gehirnsubstanz selbst. In der Substantia alba findet man vereinzelt kleinere, perivasculäre Zellansammlungen, ähnlich wie beim Fall 1, jedoch lange nicht in so starkem Ausmaße.

Auch im Corpus geniculatum laterale sind solche kleinzellige Infiltrationen zu finden.

Im Chiasma sind keine Veränderungen festzustellen.

Papille links:

Starke Veränderungen sind in der Netzhaut vorhanden. Schichten sind nicht mehr zu erkennen. An Stelle der beiden Körnerschichten liegen wahllos durcheinander Zellkerne, dazwischen vereinzelt Ganglienzellen. Statt einer Nervenfaser- und Ganglienzellenschicht wuchert regellos Gliagewebe.

Stäbchen- und Zäpfchenschicht ziemlich zerstört. Um einige Retinalgefäße herum ist eine vermehrte Ansammlung von Lymphocyten zu sehen.

Papille rechts:

Hier sieht man im Sehnerv kurz vor dem Eintritt in den Bulbus mäßige Wucherung von Bindegewebe, die in der Gegend der Lamina cribrosa erheblich stärker ist. Die Retinalgefäße sind von einem starken Lymphocytenwall umgeben, besonders deutlich an der Art. centr. retinae (Abb. 11). Die Netzhautveränderungen sind im übrigen dieselben wie auf dem linken Auge.

Zusammenfassung: Bei dem Hund Fall 6 besteht im Gehirn eine Encephalitis non purulenta, geringgradig und wahrscheinlich schon im Abheilen begriffen. In der Netzhaut ist eine Retinitis vorhanden.

Fall 7.

Rottweiler, männlich, 5 Jahre alt.

Vorbericht: Blind auf beiden Augen seit 4—5 Wochen.

Allgemeinuntersuchung: Kein path. Befund.

Augenuntersuchung: Pupillarreflex aufgehoben. Papille schwer auffindbar, da sehr klein und gelblich verfärbt. Nur wenige Blutgefäße vorhanden.

Behandlung: Innerlich Ol. Ricini, in die Augen Eserin. Nach 4 Tagen Pupillarreaktion geringgradig vorhanden. Nach weiteren 2 Tagen Pupillenreaktion links sehr deutlich und rechts gering. Im linken Augenhintergrund

ist nur ein Gefäß zu sehen, das von der Papille dorsalwärts zieht. Papille grauweiß. Rechts Papille undeutlich konturiert. Farbe grauweiß. Gefäße nur in Form von weißen Streifen sichtbar, die schwarz umrandet sind. 1 Serumgaben in beide Augen.

Nach weiteren 4 Tagen Pupillarreaktion auf beiden Augen wieder aufgehoben.

Patient auf Wunsch des Besitzers getötet durch Chloroforminhalation.

Gehirn fixiert in Alkohol, Celloidineinbettung. Chiasma, N. optici und Bulbi fixiert in Formalin, Paraffineinbettung.

Färbungen: Haematoxylin-Eosin, van Gieson, Nißl.

Schnittdicke: 5—10—20 μ.

Anzahl der Schnitte: 230.

Veränderungen nur in der Netzhaut vorhanden (Abb. 12). Retina beider Augen überall dünner als normal. Sie besteht nur aus einem schmalen Streifen ungeschichteter Zellmassen, teils Resten von den Körnerschichten, teils Gliagewebe. Ganglienzellen vereinzelt vorhanden, dagegen keine Stäbchen- und Zapfchenschicht. Tapetum teilweise schon ausgeprägt. Iriswärts wird die Netzhaut so dünn, daß sie an manchen Stellen nicht breiter ist als der doppelte Durchmesser eines Lymphocyten.

Zusammenfassung: Bei dem Hund Fall 7 besteht eine Atrophie der Retina.

Fall 8.

Deutscher Schäferhund, weiblich, 11 Jahre alt.

Vorbericht: Patient sieht seit etwa 3 Wochen nicht und stößt überall an.

Allgemeinuntersuchung: Keine Krankheitserscheinungen.

Augenuntersuchung: Es besteht vollständige Pupillenstarre und Mydriasis. Augenhintergrund klar und ohne Veränderungen.

Tötung elektrisch.

Gehirn in Alkohol fixiert, Celloidineinbettung. Chiasma, N. optici und Bulbi in Formalin fixiert, Paraffineinbettung.

Färbung: Haematoxyln-Eosin, van Gieson, Nißl.

Schnittdicke: 5—10—20 μ.

Anzahl der Schnitte: 245.

Mit den angewandten Untersuchungsmethoden konnten keine anatomischen Veränderungen festgestellt werden. Es handelt sich also hier entweder um eine Erblindung, bei der keine anatomische Veränderung vorhanden ist (funktionelle Störung), oder die Veränderungen sind mit den gewöhnlichen Farbemethoden nicht sichtbar zu machen. Achsencylinder- und Markscheidenfärbungen, die in diesem Falle der Einbettung wegen unterlassen wurden, hätten vielleicht etwas mehr Aufklärung gebracht.

Fall 9.

Schäferhund-Bastard, männlich, 3 Jahre alt.

Vorbericht: Vor 14 Tagen von einem Auto überfahren. Anschließend keine Beschwerden außer Blindheit. Vor dem Unfall keine Sehstörung.

Allgemeinuntersuchung: Keine Krankheitserscheinungen, besonders keine Verletzungen am Kopf, keine Staupeanzeichen.

Augenuntersuchung: Pupillen maximal geöffnet, starr. Auge ohne Besonderheit. Augenhintergrund normal.

Behandlung mit Jodkalium innerlich. Auf Wunsch des Besitzers nach 4 Tagen getötet (elektrisch). Gehirn und Chiasma in Alkohol fixiert. Ein Teil der Sehsphäre wurde ohne Einbettung geschnitten, der Rest wurde in Celloidin eingebettet.

Nervi optici und Bulbi fixiert in Formalin. Einbettung in Paraffin.

Färbungen: Haematoxylin-Eosin, van Gieson, Nißl.

Schnittdicke: 5—10—20 μ.

Anzahl der Schnitte: 84.

Wie bei Fall 8 konnten auch hier mit den angewandten Untersuchungsmethoden keine anatomischen Veränderungen gefunden werden.

Fall 10.

Foxterrier, weiblich, 3 Jahre alt.

Vorbericht: Patient sieht schon ca. 4 Wochen schlecht und stößt öfters an.

Allgemeinuntersuchung: Keine Krankheitserscheinungen.

Augenuntersuchung: Pupillenstarre. Augenhintergrund ohne path. Befund.

Auf Wunsch des Besitzers wurde 14tägige Behandlung mit Strychnin abgebrochen und der Hund durch Chloroforminhalation getötet.

Gehirn fixiert in Alkohol, Celloidineinbettung. Chiasma, Optici und Bulbi fixiert in Formalin, Paraffineinbettung.

Färbungen: Haematoxyln-Eosin, van Gieson, Nißl.

Schnittdicke: 5—10—20 μ.

Anzahl der Schnitte: 168.

Auch in diesem Fall konnten keine anatomischen Veränderungen gefunden werden.

Außer den beschriebenen Präparaten wurden von 3 gesunden Katzen und 2 gesunden Hunden ohne Sehstörungen insgesamt 450 Vergleichspräparate durch die entsprechenden Teile der Sehbahn angefertigt.

Ergebnis.

In 7 von 10 Fällen konnte mit den angewandten Untersuchungsmethoden eine anatomische Ursache der Erblindungen festgestellt werden. Auffallend ist, daß sehr häufig Netzhautveränderungen, besonders atrophische Zustände der Retina, als Ursache der Blindheit betrachtet werden müssen, obwohl der ophthalmoskopische Befund negativ war. Diese Veränderungen der Retina sind also bei Hund und Katze ophthalmoskopisch nicht festzustellen. Auch in der Literatur sind Retinitis und Atrophie der Retina ophthalmoskopisch äußerst selten beschrieben

(außer Retinitis pigmentosa). Der beim Menschen häufige Befund von herdförmigen Trübungen, weißen und gelblichen Flecken auf den Augenhintergrund, wird bei Hund und Katze vermutlich der starken Reflexion des Tapetums wegen, nur ganz selten gemacht.

Am Schlusse meiner Arbeit ist es mir eine angenehme Pflicht, meinem hochverehrten Lehrer, Herrn Professor Dr. Westhues, für die Ueberlassung des Themas und für die Unterstützung bei der Durchführung der Arbeit meinen besten Dank auszusprechen.

Literatur.

1. **Benedict:**
2. **Walther:**
3. **Eulenburg:**

Aus Real-Encyclopädie der gesamten Heilkunde von Eulenburg.

4. **Fuchs:** Lehrbuch der Augenheilkunde. 15. Auflage. 1926.
5. **Heine:** Aus Axenfeld, Lehrbuch der Augenheilkunde, 1935.
6. **Jakob:** Tierärztliche Augenheilkunde, 1920.
7. **Bayer:** Augenheilkunde, 1914.
8. **Möller:** Augenheilkunde für Tierärzte, 1910.
9. **Fröhner—Silbersiepe:** Kompendium der spez. Chirurgie, 1924.
10. **Hertwig:** Magazin, 1869.
11. **Hertwig:** Magazin, 1871.
12. **Koberstein:** Magazin 1869 Seite 214.
13. **Kaden:** Zentralamaurose auf beiden Augen. M.T.W. 1913, S. 591.
14. **Tsarenko:** Ein Fall von Amaurose beim Pferd nach Hirnerschütterung. Petersburger Archiv 1883.
15. **Krüger:** Temporäre Erblindung auf beiden Augen. Zeitschrift für Veterinärkunde 1892, Seite 453.
16. **Fritze:** Erblindung eines Pferdes nach einem Sturze. D.T.W. 1893, Seite 122.
17. **Payrou:** Atrophies de la papille consécutives à des traumatismes craniens. Bulletin de la Société Centrale 1902, S. 161.
18. **Appenroth:** Archiv f. wissenschaftl. und praktische Tierheilkunde 1893/19, S. 99. Plötzliche Erblindung eines Kalbes.
19. **Gutbrod:** Wochenschrift für Tierheilkunde und Viehzucht, 1905, S. 536.
20. **Fries:** 1876, Beitrag zur Kenntnis der Amblyopien und Amaurosen nach Blutverlust. Diss. Tübingen.
21. **Singer:** 1902, Ueber Sehstörungen nach Blutverlust. Diss. Leipzig.
22. **Seese:** Sehstörungen nach Blutverlust, 1914.
23. **Goldfeder:** Ueber einen durch Bluttransfusion geheilten Fall von schweren Sehstörungen nach Blutverlust. Klin. Monatsbl. f. Augenheilkunde 1934, 93, II, S. 666.
24. **Fuchs:** Zur Therapie der Sehstörungen nach schweren Blutverlusten. W.M.W. 1928, S. 1426.

25. **Puiggari**: Sehstörung nach großen Blutverlusten. Ref. Kl. M. f. A. 1930, S. 139.

26. **Satanowski**: Amblyopie und Amaurose durch Blutverlust. Centralbl. f. Ophthalm. 1931, Bd. 24, S. 508.

27. **Terrien**: Ein Fall von Sehnervenatrophie nach Magenblutungen. Ref. Vrac. Djelo 1932, Nr. 4—5.

28. **Hess**: Repertorium der Tierheilkunde, 1876.

29. **Friebel**: Der schwarze Star infolge großer Blutverluste. 1877. Archiv f. wissenschaftl. u. prakt. Tierheilkunde.

30. **Möbius**: Erblindung eines Pferdes infolge ziemlicher Verblutung. Sächs. Vet.-Bericht 1892, S. 99.

31. **Hirschberg**: Amaurose durch Blutverlust bei einem Pferd. Zentralbl. f. Augenheilkunde, 1885, S. 157.

32. **Monon**: Cécité consécutive à une hémorrhagie de l'artere tésticulaire. Rec. de méd. vétér. 1908, p. 467.

33. **Postma**: Praktijkvaria. Tijdschr. v. Diergeneesk. Bd. 65, H. 3, S. 106 bis 112. Ref. B.M.T.W. 1938, Nr. 44, S. 628.

34. **Townsend**: Amaurosis als Folge einer Kastration. The veterinary yournal 1906.

35. **Hengst**: Erblindung bei Leberblutung. Sächs. Vet.-Bericht 1885, S. 76.

36. **Walther**: Atrophie beider Sehnerven nach einem starken Blutverlust. Zeitschrift f. Vet.-Kunde, 1901.

37. **Quadrelli**: Alcuni casi d'amaurosi secondaria. Nuovo Ercolani 1900, V.

38. **Dettling**: Subacute Gehirnentzündung der Pferde. Repertorium 1880, S. 180.

39. **Ubelen**: Meningitis cerebrospinalis. Repertorium 1880, S. 184.

40. **Pröger**: Schwarzer Star infolge Erkältung. Sächs. Vet.-Bericht 1895, S. 99.

41. **Bräuer**: Erblindung nach Meningitis cerebrospinalis des Pferdes. Sächs. Veterinärbericht 1891, S. 87.

42. **Beyer**: Ueber einen Fall von subacuter Gehirnentzündung mit Zwangsbewegungen und Krampfanfällen im Anschluß an eine zur Erblindung führende Sehnervenerkrankung. Zeitschr. f. Veterinärkunde 1913, Bd. XXV, S. 525.

43. **Wilden**: Einseitige Erblindung nach acuter Gehirnerkrankung. Zeitschr. f. Veterinärkunde, 1892.

44. **Hentrich**: Beiderseitige Amaurose bei einem Pferd. Zeitschr. f. Veterinärkunde, 1905, S. 113.

45. **Hubrich**: Eine eigentümliche Komplikation von Lahmheit mit Erblindung bei einem Pferd. D.T.W. 1894, S. 577.

46. **Wolff**: Ueber einen Fall von Hypophysensarcom beim Pferd. Archiv f. prakt. und wissenschaftl. Tierheilkunde, 1893/19, S. 104.

47. Möller: Schwarzer Star und Taubheit nach Meningitis chronica. Bericht der königl. Tierarzneischule Berlin, 1880, S. 67.

48. Hertwig: Plötzliches Entstehen des schwarzen Stares. Magazin 1869, S. 217.

49. Schilffarth: Amaurose nach Staupe. Wochenschrift f. Tierheilkunde und Viehzucht, 1891, Nr. 22.

50. Fröhner: Heilung von Amaurosis durch Strychnin. Monatshefte f. Tierheilkunde, Bd. V, 1894.

51. Frick: Amaurosis beim Hunde. D.T.W. 1897, S. 115.

52. Leibinger: Sehstörungen infolge Atrophie des Sehnerven nach Staupe. Wochenschr. f. Tierheilkunde und Viehzucht, 1906, 50, S. 544.

53. Appenroth: Ueber Erblindung bei Rindern als Folge der Einwirkung des Hüttenrauches. Berliner Wochenschr. 1892.

54. Damman: Acute Massenvergiftung von Kühen durch Blei. D.T.W. 1904 12, S. 2.

55. Bigoteau: Empoisement par le plomb chez les bevidés. Rec. de méd. vétér. 1904, p. 254.

56. Becker: Amaurosis bei Chininvergiftung von Hunden. Bericht über die 13. Vers. der opthth. Ges., Heidelberg 1891, S. 105.

57. Schindelka: Zwei Fälle von Retinalblutungen bei Hunden. Ein Beitrag zur Kasuistik der Ptomainvergiftungen. Oesterr. Zeitschr. f. wissenschaftl. Veterinärkunde, 1891, Bd. IV, S. 10.

58. Mégnin: Vergiftung von zwei Pferden durch schimmeliges Brot. Rec. de méd. vétér. Bouley. Févr. Nr. 4, 1881.

59. Pitz: Mitteilung einiger interessanter Fälle aus der Praxis. Zeitschr. f. Veterinärkunde, 1893, S. 13.

60. Kemeny: Ueber die durch Columbacser Fliegen verursachte Erkrankung. Allat. Lapok. 1909, p. 513.

61. Sundaram: A case of amarosis in a bull. Indian vet. J. 10. 236—238.

62. De Schweinitz: On amblyopie of horses, probably due to toxic influence of tabacco. Philadelphia Sect. on ophth. college of physicians, 19. Okt. 1897.

63. Barret: Tabacco amblyopia in horses. Melbourne Intercol. med. Journ. of Australasia. Apr. 20, 1897.

64. Seibel: Nephritis und Amaurose. Arch. f. wissenschaftl. und prakt. Tierheilkunde, 1910.

65. Fumagalli: Amaurosis beim Rind infolge von Tuberkulose. La clinica veterinaria, 1902, S. 36.

66. Martin: Beiderseitige vollständige Amaurose beim Pferd infolge eines akuten Glaukoms. Rec. 1901, S. 351.

67. Harvey: Amaurosis in a filly dependent on oestrum. Americ. vet. rev. 1891, XV., p. 281.

68. **Dirschlmeier**: Amaurosis nach Blitzlichtaufnahme beim Hunde. W.T.M. 1931, 18, S. 336—337.

69. **Weinmann**: Vollständige Blindheit infolge von bösartigen Catarrhalfieber bei Rindern. Wochenschrift f. Tierheilkunde und Viehzucht, 1864, S. 35.

70. **Gscheidel**: Vorübergehende Amaurose nach Mumps. Klin. Monatsbl. f. Augenheilk., Bd. 94, 1935, S. 104.

71. **Fröhner**: Amaurose nach Brustseuche. Monatshefte f. prakt. Tierheilkunde, 1906, 18, S. 138.

72. **Schindelka**: Klinische Mitteilungen. Zeitschr. f. vergl. Augenheilkunde, 1883, S. 103.

73. **Berndörfer**: Erblindung im Anschluß an Haemoglobinaemie. Wochenschrift f. Tierheilkunde 1906/50, S. 307.

74. **Pekar**: Zum „eigenartigen Fall von Erkrankung des Bewegungszentrums (?)". B.T.W. 1908, S. 928.

75. **Pieczynski**: Plötzliche Erblindung eines Pferdes auf beiden Augen. Zeitschr. f. Veterinärkunde, 1894.

76. **Dinter**: Plötzlich eingetretene Blindheit. Sächs. Veterinärbericht 1882, S. 83.

77. **Siedamgrotzky**: Amaurosis. Sächs. Veterinärbericht 1878, S. 57.

78. **Wiedemann**: Bericht über einen Fall von plötzlich aufgetretener Amaurosis bilateralis beim Pferd. Zeitschrift f. Veterinärkunde.

79. **Kovarzik**: Amaurosis binocularis bei einem Jungstier. Allatorvorsi Lapok 1926/49, S. 97—99.

80. **Zago**: Un caso di amaurosi in un vitello Boll. vet. ital. 30, 1934, 1717 bis 1918.

81. **Wendt**: Ueber vollständige zentrale Sehstörung bei einem Pferd. Zeitschrift f. Veterinärkunde 1911/23, S. 469.

82. **Jakob**: Taubheit und Blindheit bei einem Hund. Wochenschrift f. Tierheilkunde und Viehzucht, 1905, Nr. 1.

83. **Hess**: Amaurose: Repertorium 1876, S. 31.

84. **Hezel**: Schwarzer Star. Repert. 1878, S. 262.

85. **Noack**: Schwarzer Star bei einem 3jährigen Pferd. Sächs. Veterinärbericht 1892, S. 99.

86. **Andersen**: Kongenitale Opticusatrophie bei Kälbern. Maanedskr. für Dyrläg, 1916/28, S. 103.

87. **Friebel**: Vererbung von einseitigem schwarzen Star. Archiv f. wissenschaftliche und prakt. Tierheilkunde, 1885, S. 307.

88. **Nettleship** and **Hudson**: On a case of blindness from optic. neuritis without intracranial disease, in a pedigree bull. Several casis of the same kind, in other membres of the pedigree. References to other cases of amaurosis in domestical animals. Royal London Ophth. Hosp. Rep. 19, Part. I, p. 12.

89. **Bedel:** Un cas d'amaurose héréditaire. Bull. de la soc. centr. de méd. vétér. p. 102, 1898.

90. **Westrum:** Beobachtungen von sogen. Stauungspapille beim Hunde. Zeitschrift f. vergl. Augenheilkunde, 1882, S. 45 (Eversbusch).

91. **Krüger:** Angeborener schwarzer Star bei drei Fohlen. Magazin 1835, Band I, S. 471.

92. **Datta** and **Mellor:** Congenital blindness of calves in India. A resume of the positions. Indian J. vet. Sci. etc. 3, S. 254—270, 1933.

93. **Albrecht:** Angeborene Blindheit bei Tieren. Wochenschrift f. Tierheilkunde, 1879.

94. **De Schweinitz** and **Perce de Long:** Blindness and papilledema in Guernsey calves II. comm. Arch. of Ophthalm. 1934, 11, S. 194—213. (Jahresbericht der Veterinärmedizin 1934/55, S. 245.)

95. **Koch:** Zeitschrift für vergl. Augenheilkunde, 1881, S. 112.

96. **Baker:** The Veterianarian, 1838.

97. **Abderhalden:** B.T.W. 1903, S. 709. Bau der Retina bei einer 2 Monate alten blindgeborenen Katze.

98. **Stockmayer:** Ueber die Zentralgefäße einiger einheimischer Karnivoren. Diss. Tübingen 1905.

Lebenslauf.

Am 27. April 1913 wurde ich — Otto Stehle — als Sohn des Hauptlehrers Karl Stehle und seiner Ehefrau Lina geb. Stroh in Niederwihl, Amt Säckingen (Baden) geboren. Ich besuchte die Volksschule Niederwihl, das Bertholdsgymnasium Freiburg Brsg. (1925) und das Realgymnasium Ettenheim Amt Lahr (1926—33), wo ich am 11. März 1933 die Reifeprüfung bestand. Von Sommersemester 1933 bis einschl. Wintersemester 1934 studierte ich an der Universität München Tiermedizin und legte im Februar 1935 die tierärztliche Vorprüfung ab. Nach Ableistung von ½ Jahr freiwilligen Arbeitsdienst belegte ich zwei Semester an der Tierärztlichen Hochschule Hannover. Von Wintersemester 1936/37 bis einschließlich Wintersemester 1937 38 studierte ich wieder in München und erhielt nach bestandener tierärztlicher Prüfung und nach 3monatiger Tätigkeit am Schlachthof in Augsburg am 1. Oktober 1938 meine Bestallung als Tierarzt.

Seit dieser Zeit war ich als Vertreter bei verschiedenen Kollegen in Bayern und Baden.

Die mikroskopischen Aufnahmen habe ich im Institut für Pharmakologie der Tierärztlichen Fakultät der Universität München angefertigt. Für die freundliche Ueberlassung des Apparates sage ich Herrn Prof. Dr. Hilz und für die Unterstützung bei der Arbeit Herrn Dr. von Obernberg meinen besten Dank.



1. Papille normal (nach einer Zeichnung). a) Sehnerv, b) Netzhaut, c) Lamina cribrosa.

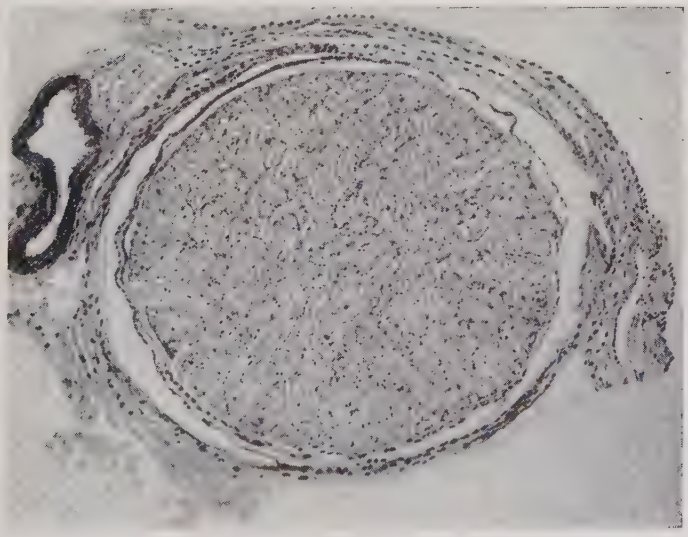

2. Sehnerv. Querschnitt normal (Zeichnung).

3. Fall 1: Gehirn (Sehsphäre). a) Perivasculäre Infiltrationen; b) Gliawucherung.

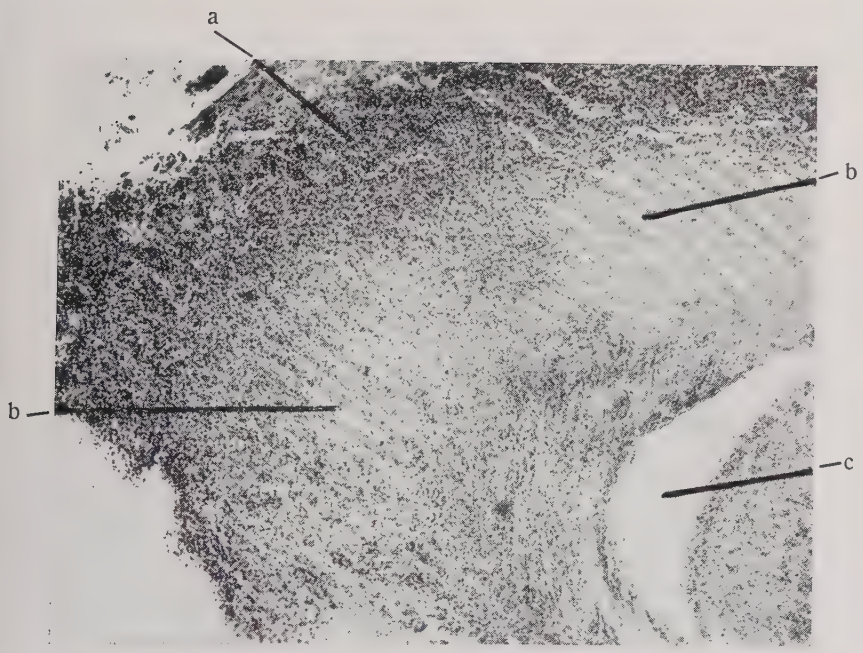

4. Fall: 1: Chiasma. a) Lymphocytenansammlung; b) Nekrotischer Herd; c) Gefäß.

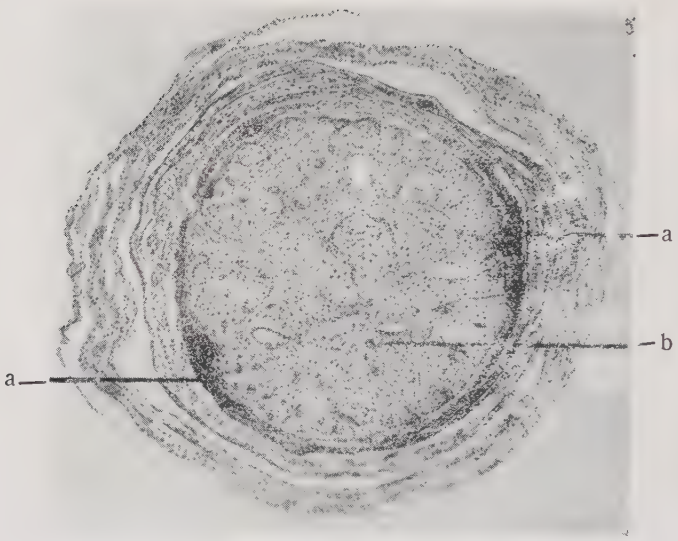

5. Fall 1: Nervus opticus, Querschnitt (Zeichnung). a) Kleinzellige Infiltration; b) Wucherung von Bindegewebe.

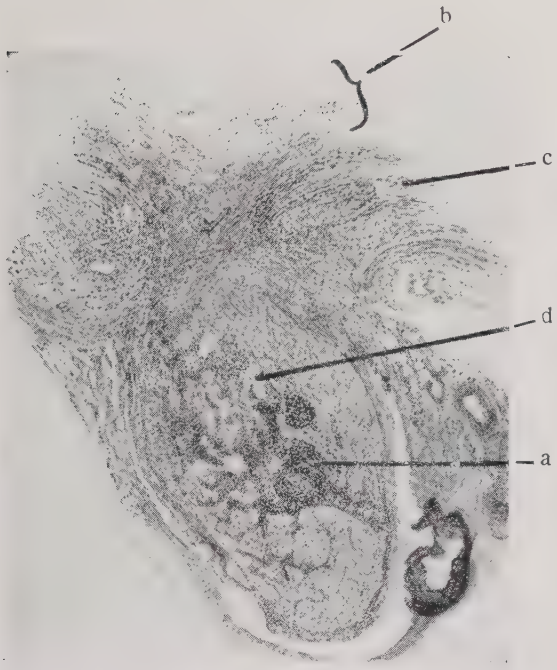

6. Fall 1: Papille (etwas schräg getroffen). Nach einer Zeichnung. a) N. opticus mit Infiltrationen; b) Retina; c) Chorioidea; d) Bindegewebswucherungen.

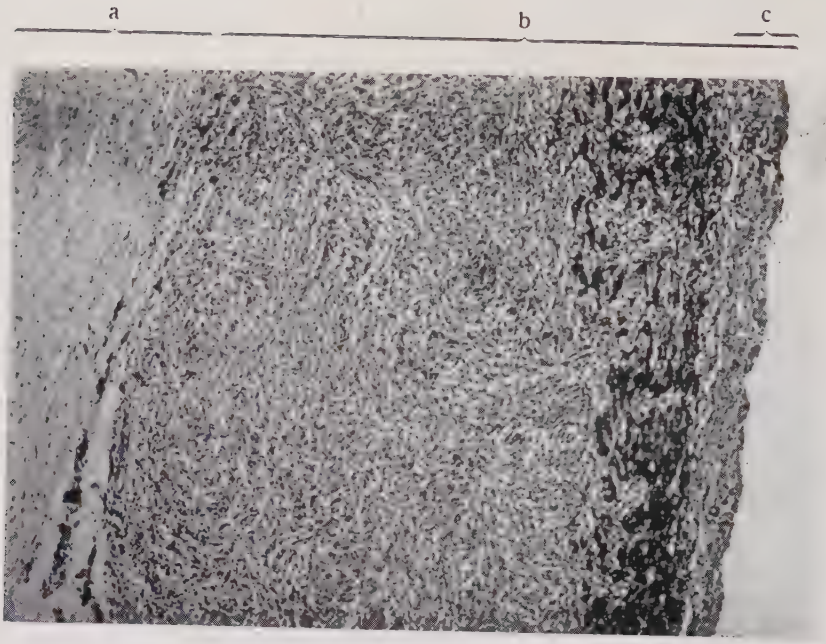

7. Fall 2: Stark verdickte Chorioidea. a) Sclera; b) Chorioidea; c) Tapetum.



8. Fall 3: a) Netzhaut; b) Chorioidea; c) Sclera.

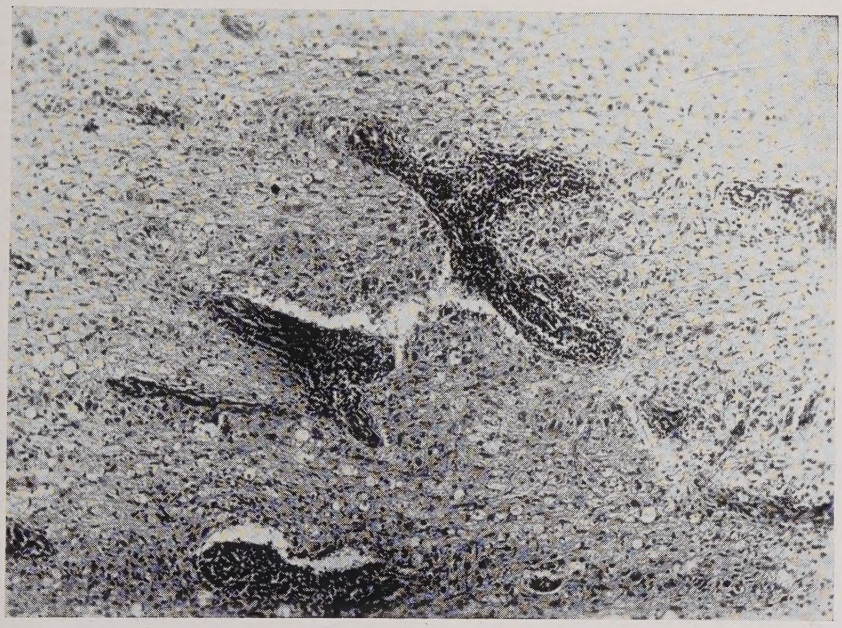

9. Fall 4: Nervus opticus mit kleinzelliger Infiltration.



10. Fall 5: a) Netzhaut; b) Tapetum; c) Chorioidea.

11. Fall 6: Papille. a) Lamina cribrosa; b) Retina; c) Chorioidea; d) Arteria centralis retinae.

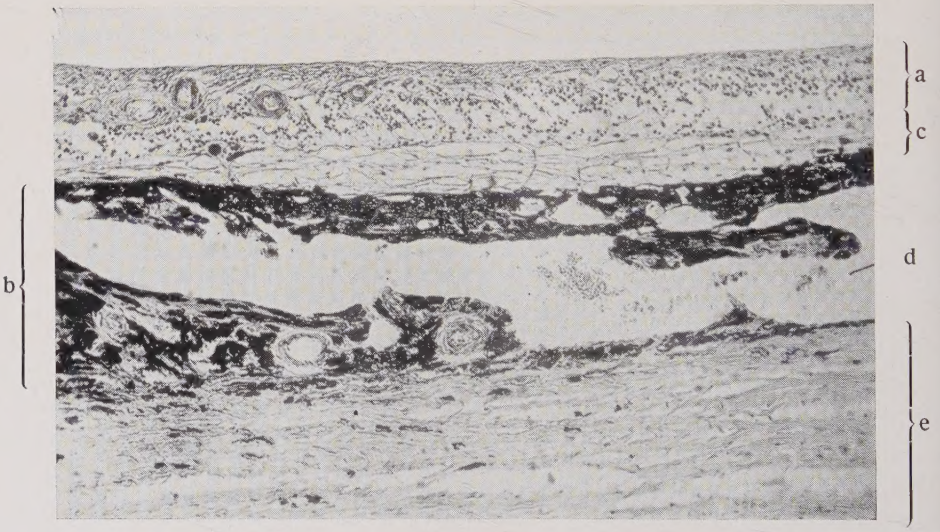

12. Fall 7: a) Netzhaut; b) Chorioidea; c) Tapetum; d) Blutgefäß; e) Sclera.